

ISSN 1302-5422

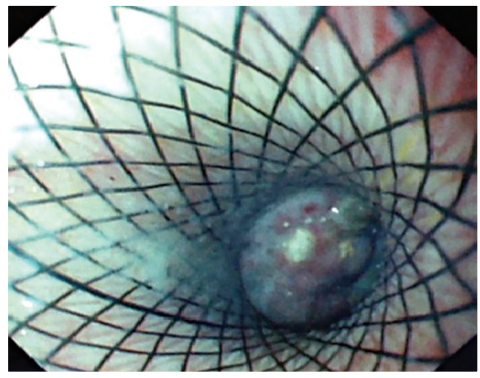
ENDOSKOPI COPY



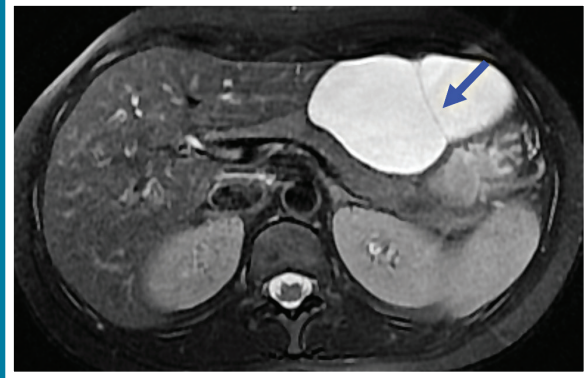
GASTROİNTESTİNAL

Nisan/April 2017 • Cilt/Volume 25 • Sayı/Number 1

Dergimiz DOI ve CrossRef üyesidir.
TÜBİTAK ULAKBİM
Türk Tıp Dizini tarafından indekslenmektedir.



Walled-off nekroz içine yerleştirilmiş stent içinden endoskopik görünüm



MR'da T2 hiperintens görünen ve ince septa içeren (ok) lenfanjiom

www.endoskopidergisi.org
ONLINE MAKALE



Türk Gastroenteroloji Vakfı