

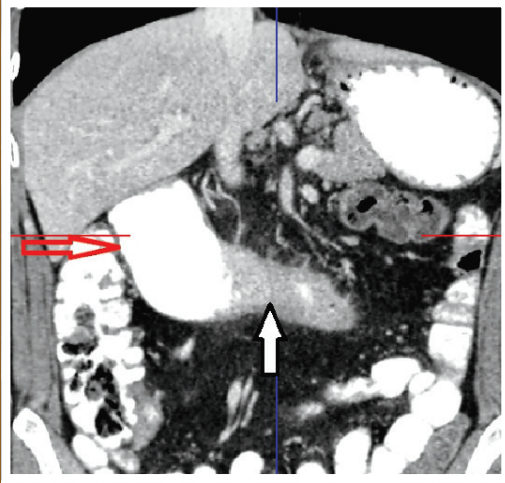
ISSN 1302-5422

ENDOSKOPI COPY

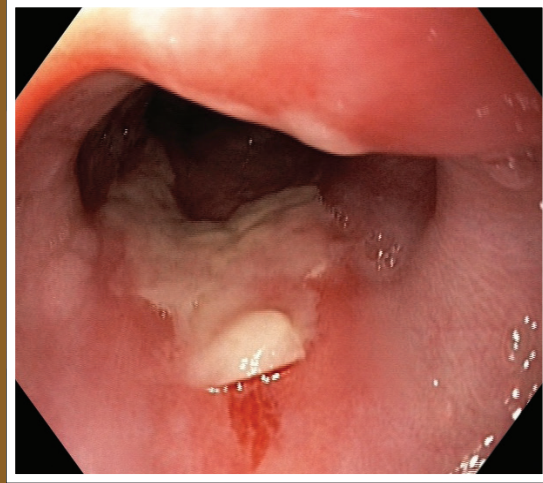


GASTROİNTESTİNAL

Ağustos/August 2017 • Cilt/Volume 25 • Sayı/Number 2



Duodenal Crohn hastasında gelişen stenoz (beyaz ok) ve proksimalindeki dilatasyonun (kırmızı ok) koronal kesitteki görünümü



Özofagusta dabigatrana bağlı gelişen ülser