

Dergimiz DOI ve CrossRef üyesidir.  
TÜBİTAK ULAKBİM  
Türk Tıp Dizini tarafından indekslenmektedir.

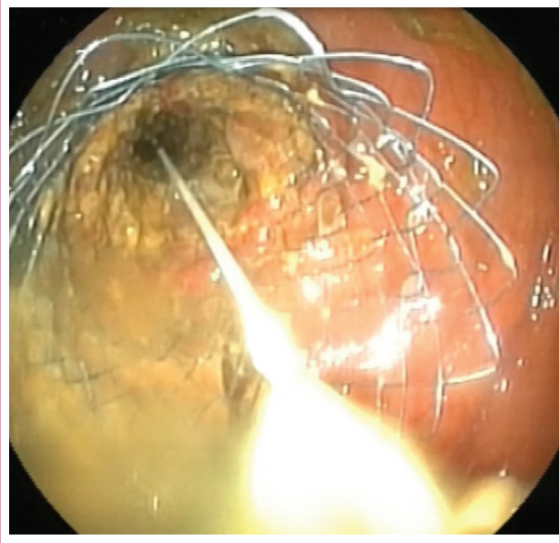
ISSN 1302-5422

# ENDOSKOPI COPY

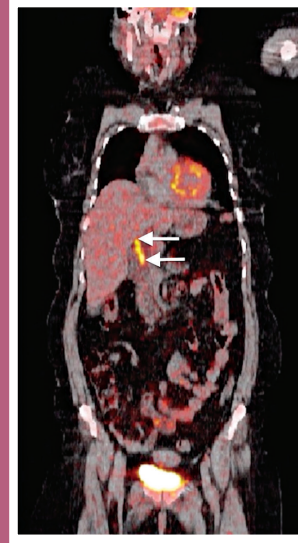


GASTROİNTESTİNAL

Ağustos/August 2018 • Cilt/Volume 26 • Sayı/Number 2



Sigmoid kolonda lokalize kansere bağlı oluşan darlığa uygulanan metal stentin açıldıktan sonraki görünümü.



F-18-FDG PET-BT görüntüsünde koledok düzeyinde duvar kalınlaşması ve malign düzeyde FDG artmış tutulumu (beyaz oklar).

[www.endoskopidergisi.org](http://www.endoskopidergisi.org)  
ONLINE MAKALE



Türk Gastroenteroloji Vakfı