

Cerrahi için yüksek riskli bir hastada akut kolesistitin endoskopik transpapiller drenajı

Endoscopic transpapillary drainage of acute cholecystitis in a high-risk patient for surgery

İD Sinem İPÖR¹, İD Mehmet Fuat ÇETİN², İD Atilla ÖNMEZ¹, İD Alper Murat İPÖR², İD Serkan TORUN³

Düzce Üniversitesi Tıp Fakültesi, ¹İç Hastalıkları Anabilim Dalı, ²Genel Cerrahi Anabilim Dalı, ³Gastroenteroloji Bilim Dalı, Düzce

Akut kolesistit, safra taşlarının sık görülen komplikasyonlarından birisidir. Akut kolesistit için genellikle kolesistektomi önerilir. En sık tercih edilen yöntem laparoskopik kolesistektomidir. Ancak ameliyatın kontrendike olduğu durumlarda endoskopik transpapiller safra kesesi drenajı alternatif bir yöntem olarak kabul edilir. 86 yaşında kadın hasta, acil servise, sağ üst kadranda ağrısı ve ateş yüksekliği yakınmalarıyla başvurduğunda çekilen abdomen tomografisinde taşlı kolesistit saptandı. Hasta kolesistit, kolanjit ve biliyer sepsis ön tanılarıyla yatırılarak acil endoskopik retrograd kolanjiyografi yapıldı. Safra kesesine 10 Fr 10 cm double pigtail plastik stent ve sağ ve sol ana safra kanalına uzanacak şekilde iki adet 10 Fr double pigtail stent yerleştirildi. İşlem sonrası klinik takiplerinde hasta hızlıca düzeldi ve post-operatif 1 hafta sonra taburcu edildi. Safra kesesinin endoskopik drenajı, transpapiller yoldan veya transmural yoldan endoskopik ultrasonografi ile yapılabilir. Prosedür teknik olarak başarılı olduğunda, transpapiller drenaj, akut kolesistitli hastaların %90'ından fazlasında etkili tedavi sağlar. Endoskopik drenaj yöntemleri kolesistektomi riski yüksek olan hastalarda teknik olarak uygulanabilir, güvenli ve etkili tekniklerdir.

Anahtar kelimeler: Kolesistit, kolanjit, endoskopik retrograd kolanjiyopankreatografi, endoskopik transpapiller safra kesesi drenajı

Acute cholecystitis is one of the common complications of gallstones. Cholecystectomy is generally recommended in patients with acute cholecystitis. The most preferred method is laparoscopic cholecystectomy. However, in cases where surgery is contraindicated, endoscopic transpapillary gallbladder drainage is considered an alternative method. An 86-year-old female patient was admitted to the emergency department with right upper quadrant pain and fever. An abdominal computed tomography scan revealed calculus cholecystitis. The patient was hospitalized with a prediagnosis of cholecystitis, cholangitis, and biliary sepsis, and urgent endoscopic retrograde cholangiopancreatography was performed. A 10-Fr 10-cm double-pigtail plastic stent was inserted into the gallbladder, and two 10-Fr double-pigtail stents extended into the right and left main bile ducts. In the clinical follow-up after the procedure, the patient recovered quickly and was discharged one week postoperatively. Endoscopic drainage of the gallbladder can be performed using endoscopic ultrasonography from either the transpapillary pathway or the transmural pathway. When the procedure is technically successful, transpapillary drainage provides effective treatment in more than 90% of patients with acute cholecystitis. Endoscopic drainage is a technically feasible, safe, and effective method used in patients at a high risk of cholecystectomy.

Key words: Cholecystitis, cholangitis, endoscopic retrograde cholangiopancreatography, endoscopic transpapillary gallbladder drainage

GİRİŞ

Akut kolesistit safra taşlarının sık görülen komplikasyonlarından birisidir. Bildirilen akut kolesistit mortalitesi yaklaşık %3 civarında olmakla birlikte bu oran hastanın yaşı veya komorbiditeleri ile artar (1). Kolesistit ataklarının tekrarlama riski yüksek olduğundan, akut kolesistit için genellikle kolesistektomi önerilir (2). En sık tercih edilen yöntem laparoskopik kolesistektomidir ancak yüksek cerrahi riskli hastalarda veya ameliyatın kontrendike olduğu durumlarda safra kesesinin drenajı alternatif olarak kabul edilir.

Perkütan transhepatik safra kesesi drenajı (PTSKD), safra kesesi drenajı için yaygın kullanılan bir yöntem (3) olmasına karşın bu yöntem ciddi koagülopati, trombositopeni riski olan veya anatomik olarak erişilemeyen safra kesesi olan hastalarda sınırlıdır. İki endoskopik yöntem; endoskopik transpapiller safra kesesi drenajı (ETSD) ve endoskopik ultrasonografi eşliğinde transmural drenaj (EUS-SKD) cerrahi yapılamayan hastalarda PTSKD'ye alternatif olarak bildirilmiştir (4,5). ETSD retrospektif çalışmalarda %80.9'luk bir teknik başarı oranına sahiptir (5).

Biz bu yazımızda yaşı ve komorbiditeleri nedeni ile opere edilemeyen ve tekrarlayan kolesistit atakları mevcut olması nedeni ile ETSD yapılan 86 yaşında kadın hastamızı sunmaktayız.

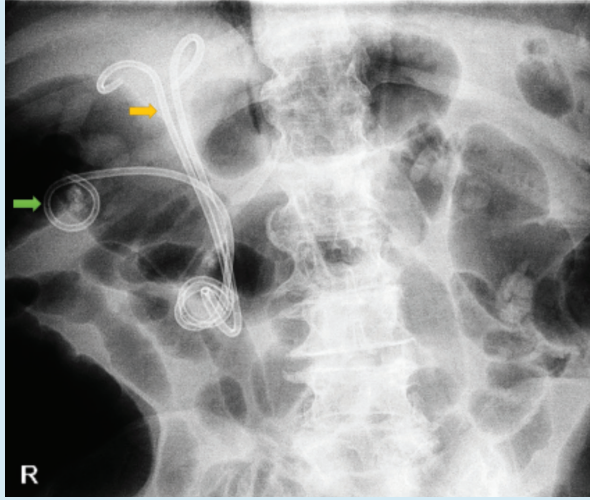
OLGU SUNUMU

Seksen altı yaşında kadın hasta, acil servise, sağ üst kadranda ağrısı ve ateş yüksekliği yakınmalarıyla başvurduğunda çekilen abdomen tomografisinde taşlı kolesistit saptandı. Özgeçmişine bakıldığında hipertansiyon, tip 2 diabetes mellitus, koroner arter hastalığı, konjestif kalp yetersizliği, kronik atriyal fibrilasyon tanıları ve bu nedenle antiagregan ve antikoagülan tedavi aldığı öğrenildi. Ayrıca son 6 ayda akut kolesistit tanılarıyla çeşitli sağlık merkezlerinde yatırılarak tedavi edildiği, fakat cerrahi için yüksek riskli olması nedeniyle kolesistektomi yapılmamış olduğu, en son 2 hafta önce başka bir merkezde yine akut kolesistit tanısıyla yatırıldığı ve antibiyoterapi ile taburcu edildiği öğrenildi. Hastanın acil serviste yapılan fizik muayenesinde; genel durumu kötü, bilinci uykuya meyilli,

İpor S, Çetin MF, Önmez A, et al. Endoscopic transpapillary drainage of acute cholecystitis in a high-risk patient for surgery. Endoscopy Gastrointestinal 2020;28:67-68.

DOI: 10.17940/endoskopi.750914

İletişim: Sinem İPÖR
Düzce Üniversitesi Tıp Fakültesi, İç Hastalıkları Ana Bilim Dalı,
Düzce
E-mail: sinemcass@gmail.com
Geliş Tarihi: 03.02.2020 Kabul Tarihi: 12.04.2020



Resim 1. Safra kesesine yerleştirilen 10 Fr 10 cm double pigtail plastik stent (yeşil ok) ve sağ ve sol ana safra kanalına uzanacak şekilde yerleştirilen iki adet 10 Fr double pigtail stent (sarı ok).

hipotansif ve taşikardik idi. Laboratuvarına bakıldığında; beyaz küre: $20.5 \cdot 10^3/uL$, platelet: $98 \cdot 10^3/uL$, C-reaktif protein: 21.8 mg/dL , üre: 54.39 mg/dL , kreatinin: 2.14 mg/dL , alanin aminotransferaz: 310 U/L , aspartat aminotransferaz: 380 U/L , total bilirübin: 5.54 mg/dL , direkt bilirübin: 3.46 mg/dL , alkalin fosfataz: 224.72 U/L , gama-glutamil transpeptidaz: 237 U/L olarak görüldü. Hasta kolesistit, kolanjit ve biliyer sepsis ön tanılarıyla yatırılarak acil endoskopik retrograd kolanjiyografi (ERCP) yapıldı. Kolanjiyografide koledok geniş olmakla birlikte içerisinde taş izlenmedi, sfinkterotomi yapılarak safra yolları balonla kontrol edildi, temizdi. Ayrıca tekrarlayan kolesistit atakları ve cerrahi için yüksek riskli ol-

duğu gerekçesiyle kolesistektomi yapılamamış oluşu dikkate alınarak sistik kanal kılavuz telle bulunarak safra kesesine 10 Fr 10 cm double pigtail plastik stent yerleştirildi (Resim1), bu stentten püü geldiği dikkati çekti. Hastanın sepsis kliniği ve kolestaz enzimlerinin yüksekliği de dikkate alınarak sağ ve sol ana safra kanalına uzanacak şekilde iki adet 10 Fr double pigtail stent yerleştirildi. İşlem sonrası klinik takiplerinde hasta hızlıca düzeldi ve post-operatif 1 hafta sonra taburcu edildi.

TARTIŞMA

Kolesistit, safranin sistik kanaldan bozulmuş geçişine yanıt olarak ortaya çıkar. Vakaların %90'ından fazlası sistik kanalın veya safra kesesi boyununun safra taşları ile tıkanmasından kaynaklanır (5).

Safra kesesinin endoskopik drenajı, transpapiller yoldan veya transmural yoldan endoskopik ultrasonografi ile yapılabilir (6).

Prosedür teknik olarak başarılı olduğunda, transpapiller drenaj, akut kolesistitli hastaların %90'ından fazlasında etkili tedavi sağlar (6). Safra kesesinin transpapiller drenajının kullanımı, genellikle uzun, dar ve kıvrımlı olan ve bir safra taşı ile tıkanmış olan kistik kanal boyunca kılavuz telin retrograd olarak ilerlemesinin teknik zorluğu ile sınırlıdır. Endoskopik sfinkterotomi yapılmadığı takdirde de kanama riski düşüktür.

Endoskopik drenaj yöntemleri kolesistektomi riski yüksek olan hastalarda teknik olarak uygulanabilir, güvenli ve etkili tekniklerdir.

“Tüm yazarlar herhangi bir çıkar çatışması olmadığını beyan ederler.”

KAYNAKLAR

1. Lee SO, Yim SK. Management of acute cholecystitis. Korean J Gastroenterol [Internet]. 2018;71:264-8.
2. Yokoe M, Hata J, Takada T, et al. Tokyo Guidelines 2018: diagnostic criteria and severity grading of acute cholecystitis (with videos). J Hepatobiliary Pancreat Sci 2018;25:41-54.
3. Peñas-Herrero I, De La Serna-Higuera C, Perez-Miranda M. Endoscopic ultrasound-guided gallbladder drainage for the management of acute cholecystitis (with video). J Hepatobiliary Pancreat Sci 2015;22:35-43.
4. Itoi T, Coelho-Prabhu N, Baron TH. Endoscopic gallbladder drainage for management of acute cholecystitis. Gastrointest Endosc [Internet]. 2010;71:1038-45.
5. Widmer J, Alvarez P, Sharaiha RZ, et al. Endoscopic gallbladder drainage for acute cholecystitis. Clin Endosc 2015;48:411-20.
6. Baron TH, Grimm IS, Swanstrom LL. Interventional Approaches to Gallbladder Disease. Campion EW, editor. N Engl J Med [Internet]. 2015;373:357-65.