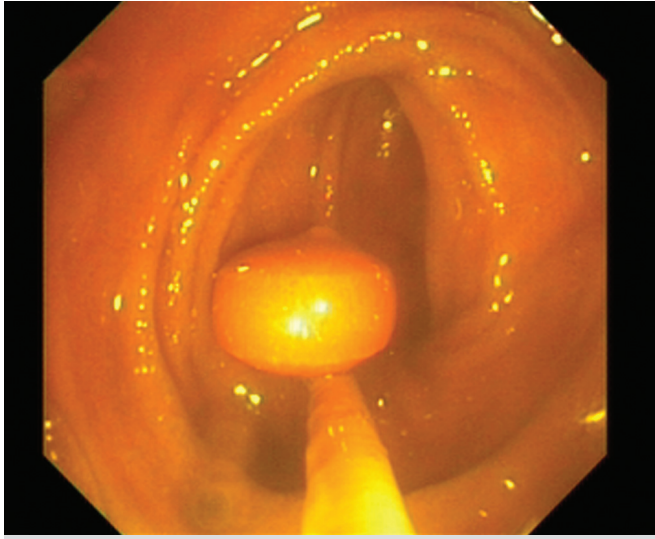


## Terminal ileumda polipoid oluşum

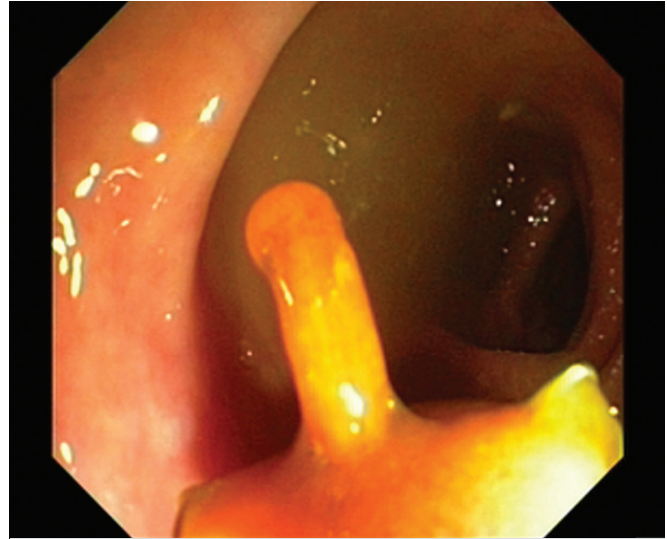### A polyp in the terminal ileum

Hakan ÜNAL<sup>1</sup>, Semra KALAYCI<sup>2</sup>, Murat KORKMAZ<sup>2</sup>, Nurten SAVAS<sup>2</sup>, Haldun SELÇUK<sup>2</sup>

Başkent Üniversitesi <sup>1</sup>Istanbul Hastanesi, <sup>2</sup>Ankara Hastanesi, Gastroenteroloji Kliniği, Ankara



**Resim 1.** Polipoid oluşumun terminal ileumdaki forseps ile sap kısmından yakalanması.



**Resim 2.** Polipoid oluşum tripot yardımı ile dışarıya alınırken.

63 yaşında erkek hasta. Hipertansyon dışında sistemik bir hastalığı yok. Dört yıl önce yapılmış kolonoskopisinde çapları 10 mm yi geçmeyen birkaç adet polip saptanarak çıkarılmış. Bu poliplerin histolojik inceleme sonucu tubuler adenom olarak gelmiş. Hasta kontrol amaçlı başvuruyor.

Kolonoskopi işleminde terminal ileumda ince-uzun saplı

polipoid oluşum saptandı. Orijin aldığı bölgeyi saptamak için forseps ile tutulduğunda sapının koptuğu izlendi. Bunun üzerine polipoid oluşum aspire edilerek çekuma çekildi ve tripot ile yakalanarak dışarı alındı. Dışarı alma işlemi boyunca polipoid yapının sap kısmının giderek uzadığı dikkat çekti.

**Sizce polibin bu özelliğinin sebebi nedir?**

Polipoid oluşum dışarı alındığında hastanın bir gece önce aldığı kontrolü salımlı dokuzosin tablet olduğunu anlaşıldı.

CEVAP

**İletişim:** Hakan ÜNAL

Başkent Üniversitesi İstanbul Hastanesi/Gastroenteroloji  
Oymacı Sokak No:7 Altunizade İstanbul • Tel: + 90 216 554 15 00 (1919 / 1703)  
Faks: + 90 216 474 51 45 • E-mail: hakan75unal@yahoo.com